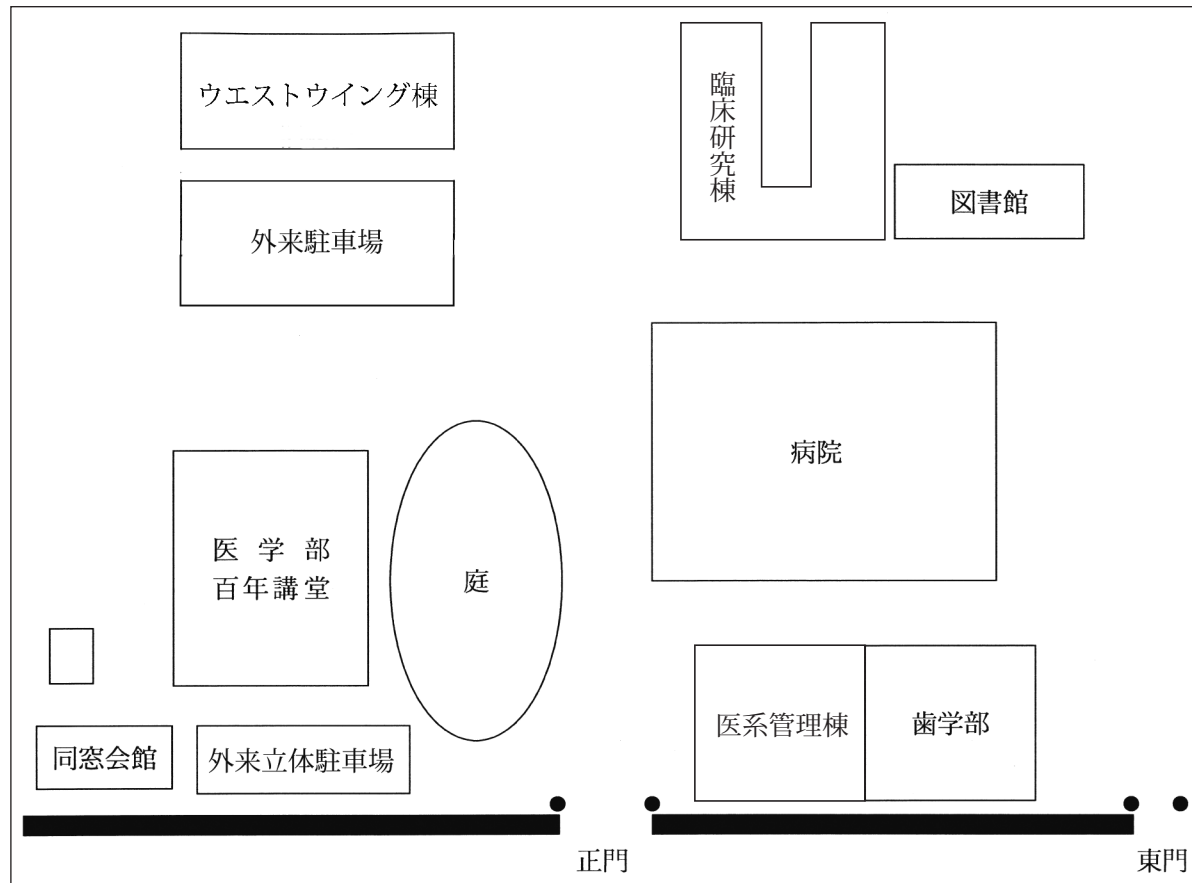


会 場 九州大学医学部 百年講堂 大ホール



第 57 回

六大学合同眼科学研究会

(会場までの交通案内)

地下鉄 「馬出九大病院前」下車

○博多駅から中洲川端で乗り換え。エスカレーターを上がり、1番乗り場より貝塚行きに乗車。(所要時間 約16分)

タクシー

○博多駅から約10分。(料金 約1,000円)

※タクシーで会場までお越しの方は正門より乗り入れ出来ます。

お帰りの際は、会場の受付まで御連絡下さい。

研究会 備考

- ◎ 講演時間7分、討論時間3分。
- ◎ 講演をされる方は講演30分前迄にPC受付にデータまたはコンピュータをご持参下さい。
- ◎ MacintoshのKeynoteでデータを作成された方、動画を使用される方は、PC本体持ち込みをお願いします。
- ◎ USBフラッシュメモリをバックアップ用に必ずご持参下さい。
- ◎ 専門医登録カードをご持参下さい(日眼専門医制度3単位)。
- ◎ 会費:3,000円

日 時 令和元年9月21日(土曜) 13時30分～

場 所 九州大学医学部 百年講堂 大ホール

事務局 九州大学眼科学教室

〒812-8582 福岡市東区馬出3丁目1番1号
TEL: 092-642-5648

演 題 (13:30 ~)

1. 九州大学病院における白内障手術併用 iStent® 挿入術の治療成績

○下川桜子¹⁾、村上祐介¹⁾、藤原康太¹⁾、下川翔太郎¹⁾、船津 淳¹⁾、石川桂二郎¹⁾、
向野利一郎¹⁾、池田康博²⁾、園田康平¹⁾

1) 九州大 2) 宮崎大

2. 眼窩嚢胞に視神経異形成を認めた1症例

○古賀聖子¹⁾、有村和枝²⁾、福島美紀子²⁾、近藤寛之¹⁾

1) 産業医科大 2) 熊本大

3. OCT が診断に有用であった原因不明の視野障害の2例

○大島寛之、春田雅俊 (久留米大)

4. AI を用いた視神経乳頭形状解析システムの測定アルゴリズムの検証と改良

○坂口美華¹⁾、西村知久²⁾、末岡榮三郎³⁾、江内田寛¹⁾

1) 佐賀大 2) 美川眼科医院 3) 佐賀大臨床検査医学

5. 鎮静化に2回の治療的 PKP を要した感染性角膜炎の1例

○芳川里奈、永井智彦、山田直之、木村和博 (山口大)

6. サイトメガロウイルスによる慢性網膜壊死の2症例

○福嶋正俊、吉富景子、納富昭司、向野利一郎、八幡信代、長谷川英一、
園田康平 (九州大)

7. 福岡大学におけるインフリキシマブの治療成績

○塩谷 雅、佐伯有祐、藤田 皓、内尾英一 (福岡大)

8. 九州大学眼科における涙嚢鼻腔吻合術の成績

○小出遼平^{1) 2)}、高木健一^{1) 3)}、田邊美香¹⁾、山名佳奈子¹⁾、藤井裕也¹⁾、関 瑛子¹⁾、
園田康平¹⁾

1) 九州大 2) 佐賀大 3) 小倉医療センター

9. 眼瞼腫脹を契機に診断に至った脈管肉腫の2例

○向坂親蔵^{1) 2)}、山名佳奈子¹⁾、田邊美香¹⁾、高木健一¹⁾、膳所菜保子³⁾、今山修平⁴⁾、
吉川 洋¹⁾、園田康平¹⁾

1) 九州大 2) 飯塚病院 3) 九州大皮膚科 4) 今山修平クリニック&ラボ

— 休憩 —

教育講演：私の印象に残った網膜硝子体・視神経疾患の症例

春田雅俊 (久留米大学医学部眼科学教室 准教授)

特別講演：中心性漿液性脈絡網膜症と眼底画像診断

— 3次元で見る CSC —

石龍鉄樹 (福島県立医科大学 眼科学講座 教授)

10. 眼科診療におけるスマホ音声入力システムの活用

○有田量一 (有田眼科)

11. 網膜色素変性に合併した黄斑浮腫と中心視機能変化との関連

○下川翔太郎¹⁾、池田康博²⁾、藤原康太¹⁾、船津 淳¹⁾、中武俊二^{1) 3)}、
沖田絢子¹⁾、立花 崇¹⁾、吉田倫子^{1) 4)}、村上祐介¹⁾、園田康平¹⁾

1) 九州大 2) 宮崎大 3) 大分大 4) 福岡歯科大

12. 網膜剥離に合併した高眼圧症の3例

○杉野迪子¹⁾、久富智朗²⁾、坂井博明¹⁾、木下博之¹⁾、吉村茉莉花¹⁾、能美典正¹⁾、
武田憲治¹⁾、藤澤公彦¹⁾

1) JCHO 九州病院 2) 福岡大筑紫病院

13. 当院における裂孔原性網膜剥離の硝子体手術成績

○中村 駿、林田 陽、向坂親蔵、小林義行、吉山慶三 (飯塚病院)

14. 正常眼圧緑内障を合併した黄斑分離症に対して硝子体手術が奏功した2例

○福井卓磨、石川桂二郎、塩瀬聡美、向野利一郎、園田康平 (九州大)